和田行男さんら5人が注目！ 未来を先取る“すごい”実践

介護専門職の総合情報誌

おはよう21

1
January
2016

第27巻第1号（通巻320号） 2015年12月1日発行（毎月1日発行）（11月27日発売）

特集

このケアがすごい！

介護の未来が見える注目の実践

新連載スタート!

徳盛流 認知ケアの視点 徳盛裕元

おはようインタビュー
羽田圭介さん（作家）

鎌田實の△な介護のすすめ
対談 坂爪真吾さん

中央法規

特別企画

知っておきたいインプラントの知識とケア

愛知医科大学大学院医学研究科　歯科口腔外科学　歯科医師　齋藤拓実
名古屋市守山区　鈴木歯科医院　歯科医師　鈴木俊夫
歯科医師　鈴木　聡
歯科衛生士　櫻井梨帆

歯科治療において、歯がなくなった部分に使用され始めて数十年、日本でも定着したインプラント治療。近年はこの治療を受けた高齢者が介護施設に入居するケースも増えていますが、インプラントの方のケアには気をつけなければならない点もあります。インプラント治療をされた方の口腔の状態と口腔ケアの方法を解説します。

インプラント治療とは

インプラントは、失った組織の代わりに人工的な材料を埋め込むものです。この治療が登場したことにより、義歯を使うよりも快適に食事を楽しめるようになりました。

インプラント治療では、全身状態を考慮したうえで、歯ぐき（歯肉）を切り、顎の骨に穴を開け、金属のネジを植え込み（植立）ます。したがって、顎の骨の大きさや形状、骨の密度などによっては、治療の適応とならない場合もあります。

治療後は長期的なメンテナンスが必要となります。さらに、健康保険の適用外のため、治療費が高額になること、治療期間が長いこと、部品が消耗すること、汚れが付着して歯肉に炎症が起こりやすいことなどがデメリットです。歯ぐきに炎症が起こると、骨に植え込んだインプラント周辺の骨が破壊され（骨吸収）、腫れて、ぐらつきが出現します。

インプラントの構造

インプラントにはさまざまな形状のものがあります（図1）。埋め込む金属（インプラント体、フィクスチャーといいます）と上部構造、これにアバットメントという部品を合わせた3つの小さな部品で構成されています。

インプラント体

歯ぐきの中の骨にとどまる人工の歯根です。主にチタン、もしくはチタン合金からなっています。現在は、ネジの構造をしたスクリュータイプが多く採用されています。大きさは直径が3～5㎜前後の太さ、長さは10～13㎜が標準的です。骨の量や硬さ、神経までの距離などを考慮してサイズを決めます。

上部構造

いわゆる被せ物（クラウン）の部分を指します。多くは固定性の人工的な冠です。インプラントは連結すると強い負荷にも耐えられるようになるので、図1左のブリッジや右の義歯に使用することが可能になります。素材は、金属の他にレジン（プラスチック）やセラミック、ジルコニア（ダイアモンド）も選択できます。上部構造は壊れやすいので、定期的に接着剤が弱くなってないか、ネジが緩んでないか、折れていないかなどをチェックする必要があります。

アバットメント

土台の役目を果たします。インプラント体と上部構造の中間に位置して、両者をつなぎます。インプラント体の内部は中空となっており、内ネジ構造が付与されています。そこに支えとなるアバットメントが固定されます。

図1　インプラントの構造

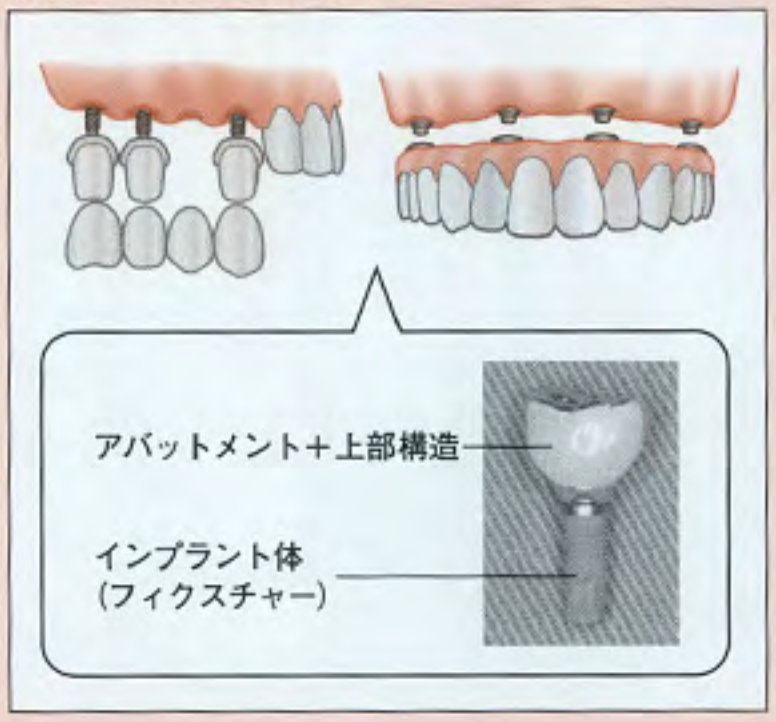

手術方法

最近は1回で手術が済む方法もありますが、基本的には2回に分けて行います。

1次手術

歯がなくなった部分の歯ぐきをメスで切開して、顎の骨から剥離します（図2）。インプラント体を埋めるために、事前に計測した顎の骨の深さを確認しながら、ドリルで徐々に穴を開けます。そこへねじ込むようにインプラント体を植立します。そして、インプラント体の上部に血液などが入らないようにネジ（カバースクリュー）で塞ぎ、切り開いた歯ぐきを縫い合わせ、骨とインプラント体がくっつくのを数か月待ちます。

図2　切開

2次手術

インプラント体の周囲に骨ができた後、組織がなじむのを待ち、インプラント体の頭の部分を掘り出し、ネジ（ヒーリングアバットメント）で止め、歯ぐきが治るのを待ちます（図3）。その後、最終的な上部構造である歯や義歯を装着します。

図3　ヒーリングアバットメント装着後

介護現場でみられる事例

加齢に伴い、認知症やパーキンソン病などの疾患に罹患したり、脳梗塞や脳出血などの後遺症でセルフケアが十分にできなくなると、口の中が不衛生になります。

その結果、インプラント体が脱落したり、上部構造が破損・脱落し、誤嚥のリスクが高まります。

また、顎が炎症を起こして腫れることもあります。

図4　義歯の支えになるインプラントで歯ぐきが腫れて膿が出ている

インプラント治療後の口腔ケアとアセスメント

ケアにあたり、まず次の情報を得る必要があります。

1　口腔内の痛みや不快感の有無

2　口腔内の状態を評価

①口腔内の食物残渣の有無
②歯垢の有無
③口臭の有無
④歯肉からの出血の有無
⑤歯肉の腫れの有無
⑥動揺している歯牙の有無
⑦被せ物の破損の有無
⑧義歯の適合状態

3　過去にインプラント治療を受けたことがあるか否か

①患者・介護者から治療歴を聞き取る
②施設協力歯科医療機関から入所前のかかりつけの歯科医へインプラント治療の有無を問い合わせる

図5　食いしばりにより上部構造が破損し、放置されているアバットメント

図6　歯周病でインプラント体が露出している

口腔ケア実施にあたっての準備

口腔ケアの目的を理解する

口腔ケアにおいて重要なのは、その方の精神的・肉体的・経済的負担にならないことです。苦痛を伴うケアは、極力避けなくてはなりません。しかし、歯肉炎やむし歯が苦痛の原因であれば、放置することはできません。その方の訴えを漏れなく聞きとり、表情、動作を観察し、痛みなく噛める状態の維持を目指します。

口腔ケアを始める前の確認

会話などの中から、全身状態の変化や既往歴、後遺症の具合を把握し、その後、口の中の状態を観察します。拒否する方には、いきなり口を触らずに、手、肩、首、顔と口より遠い部位からマッサージするように触れ、緊張をほぐします。これらを徹底しておくことは、効率・効果を上げるだけでなく、口腔ケアによる誤嚥性肺炎の防止にもつながります。

全身状態の把握

①バイタルサイン→口腔ケアを実施できる体調かどうかの確認
②認知症があればその進行度、パーキンソン病による不随意運動→ケア時の体動による外傷リスクを評価する
③脳梗塞・脳出血の後遺症→意識状態による誤嚥リスクを評価する
④慢性呼吸器不全→酸素吸入の有無、血中酸素濃度を確認する

口腔ケアに対する協力度の確認

①開閉口の可否→口を開かない、噛みしめている、噛みついてくる
②体動→体動が激しい、頭部を動かす
③抵抗→手足が出る、唾を吐きかける

口腔ケアのポイント

リネンの汚染を防ぎ、うがいをしやすくするため、可能な限り身体を起こして、洗面台で行うようにします。ベッド上で行う場合は、背中を30度挙上した状態で頭を起こします。介護者を見上げる姿勢にならないように注意してください。顔に麻痺がある場合は、麻痺がない側を下にして横になってもらうことで、誤嚥を防ぎます。

口腔内の観察においては、口を開いて十分に見える環境をつくることが重要です。見えない環境でケアを行うと、疾患や汚れを見落としたり、水分の誤嚥につながります。ペンライト、懐中電灯があると、口の奥や舌、奥歯まで観察できます。

清掃用具は用途に応じてたくさんありますが、まず基本は、介護者が歯ブラシを正しく使うことです。また、感染予防の視点から、使い捨てのグローブやマスク、ゴーグルを着用し、血液や唾液の飛散からの感染防止に努めてください。

清掃用具の使い方

①手用歯ブラシ

毛が硬すぎない普通の歯ブラシが効果的です。しかし、粘膜が弱く、歯ぐきが腫れて出血している場合は、柔らかめの歯ブラシを使用してください。歯ブラシの先端部分（ヘッド）は、細かい部分まで磨けるように、小さめのものが望ましいです。麻痺や振戦などでブラッシング動作がうまくできない場合には、大きめのものを用いて、歯面に当たる面積を広くするとよいでしょう。

歯ブラシはなるべく歯に垂直に当て、力を入れず細かく動かして磨きます。

口の中で泡立つと清掃部位が見えにくいので、介助磨きの際には歯磨剤を用いないほうがよいこともあります。脳梗塞や認知症により、うがいが上手にできなかったり、嚥下障害のある人も、歯磨剤が口腔内に残るので使用を控えてください。

②歯間ブラシ・デンタルフロス

歯ブラシでは届かない歯と歯の間の清掃に使います（図7）。歯の間の幅に合わせたサイズを選び、無理に押し込まないように注意してください。歯間ブラシは中央が針金になっているタイプの物が多いため、使用方法を誤ると歯ぐきを傷つける可能性があります。

図7　歯間ブラシとデンタルフロス



③粘膜用ブラシ・スポンジブラシ・舌ブラシ

歯よりもデリケートな粘膜面や舌を、やさしく効率よく清掃できます（図8）。粘膜は口腔後方から前方に向かって、口腔内に溜まった食物残渣を除去します。舌は一度で汚れをすべて取り除く必要はなく、表面を軽く清掃するのみで十分です。

図8　粘膜用ブラシ・スポンジブラシ・舌ブラシ



④バイトブロック・開口器

突然指を口の中に入れると、反射等で噛んでしまう方もいるので注意してください。そういった口を開けたままにできない、口が開かない方に対しては、バイトブロック・開口器を噛んでもらいます。

口が開かない場合、口腔ケアが嫌いである、意識障害や認知障害があるといった要因が考えられます。無理やり、苦痛を伴う行為をすることは、避けてください。

図9　バイトブロック

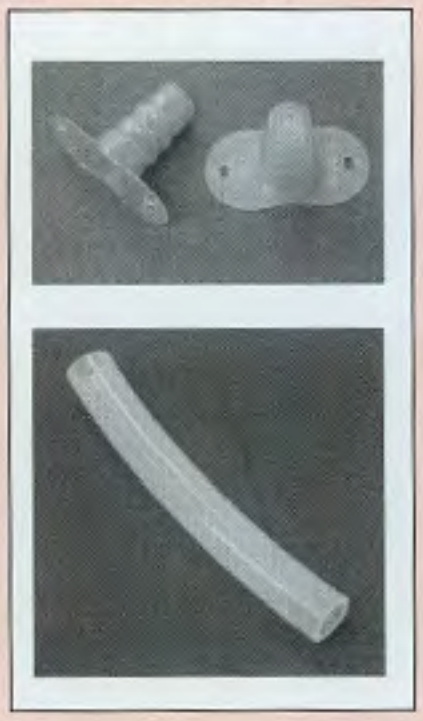

口腔ケア後は、口をゆすいでそのまま終わらせるのではなく、口の中を再度観察してみてください。常に口の中を見ることによって、変化を追いやすくなります。

もし、器具の使い方がわからなかったり、うまく汚れが落ちなかったり、口の中で少しでも気になることがあれば、往診している歯科医師、歯科衛生士に相談してください。歯科医師からの助言、指導があると、お互いに安心できます。

インプラント口腔ケアの注意点

インプラントは歯に比べると周囲の歯ぐきが傷つきやすいため、柔らかめの歯ブラシがおすすめです。また、歯磨剤を使用する場合は、研磨剤の顆粒入りでは歯ぐきとインプラントの間にはさまってしまうことがあるので、使用は控えてください。

★★★

インプラント治療は、基本的に通院可能な、健康な人を対象としています。しかし、加齢とともに要介護状態になって、かかりつけの歯科医療機関に通院できなくなることがあります。最近、歯科医師でも一見しただけでは天然歯かインプラントかを判断できないケースも出てきました。

そこで、インプラントのメーカーでは、治療を行った記録のカードを所有してもらうことを推奨しています。しかし、実際には入院・入所される方で、カードを持参、掲示していただいた方に出会ったことはありません。このカードの周知徹底を本人家族へお願いします。

歯周病で歯を失った方は、インプラントの周囲に炎症を引き起こす危険が高いといわれています。歯周病によりインプラント体を支える骨が破壊され（骨吸収）ネジの部分がむき出しになってしまうと、清掃などを行うことが困難になります。自分の歯もインプラントも、しっかり長持ちさせるためには、日頃のケアと生活習慣の改善、歯科医師によるメインテナンスが重要です。

高齢者や有病者（いろいろな病気をもった人）に対するインプラントの外科的な治療については数種のガイドラインが作成されていますが、口腔ケアについては、まだ未整備な状況です。

ぜひ、インプラント治療後の口腔ケアの重要性について理解を深めていただき、今後の治療の発展にご協力ください。